

GUÍA DE LABORATORIO DISECCIÓN DE CORAZÓN Y GRANDES VASOS SEMANA 17

Introducción:

El corazón está situado en la cavidad torácica, dentro de la cual ocupa el mediastino medio. Su forma es de una pirámide triangular. La base del corazón normal, que es posterior, se orienta a la vez posteriormente y a la derecha y el vértice se sitúa anteriormente y a la izquierda. Las arterias principales que salen del corazón, arteria pulmonar y aorta junto con las venas principales que llegan, las venas cava superior, cava inferior y venas pulmonares se les denominan: los grandes vasos. El corazón que es la bomba que impulsa la sangre desarrolla 3 caras: esternocostal o anterior, diafragmática o inferior y pulmonar o lateral izquierda.

El corazón tiene configuración externa e interna donde se divide en 4 cámaras. El atrio y ventrículo izquierdo conforman el corazón izquierdo, el atrio y ventrículo derecho conforman el corazón derecho, estas estructuras están separadas por un resistente tabique impermeable a la sangre denominado septo cardíaco.

Competencia:

Cuando el estudiante termine su laboratorio podrá identificar la constitución, conformación, configuración externa e interna del corazón, los grandes vasos y vascularización. El estudiante aplica sus conocimientos diseccionando las estructuras anatómicas de grandes vasos y corazón en un corazón bovino o porcino.

Metodología:

1. Presentarse puntual con guantes, equipo completo de disección y bata blanca a su laboratorio asignado.
2. Haber estudiado a conciencia en su libro de texto, atlas y videos colocados en el blog de anatomía.
3. Deberán traer a laboratorio **UN CORAZÓN BOVINO O PORCINO UNO POR CADA DOS ESTUDIANTES CON SUS GRANDES VASOS**. El corazón y los grandes vasos **NO** deberán tener cortes en ninguna de sus estructuras.
4. Escuchar y participar en la explicación sobre el manejo de los instrumentos quirúrgicos.
5. Los estudiantes que **no** cumplan con estos requisitos **NO** podrán realizar el laboratorio.

Técnica de Disección:

Paso número uno: Lavar y colocar el corazón bovino o porcino con sus grandes vasos en el área de trabajo en el laboratorio.

Paso número dos: Identificar la configuración externa del corazón (caras anterior, diafragmática, pulmonares derecha e izquierda), bordes derecho, inferior, izquierdo y superior, surco coronario, surco interventricular anterior y posterior, seno coronario arteria pulmonar (anterior) y arteria aorta (posterior), venas pulmonares y venas cavas.

Paso número tres: Separar la arteria pulmonar de la arteria aorta.

Paso número cuatro: Hacer un corte transversal de lateral a medial en la pared anterior de el atrio derecho hasta el vértice de la orejuela exponiendo toda la configuración interna del atrio derecho donde deberá de identificar: paredes atriales, orificio del seno coronario, septo interatrial, fosa oval, limbo de la fosa, columnas carnosas de segundo y tercer orden (músculos pectinados), orificios de las venas cava superior e inferior.

Paso número cinco: Hacer un corte desde la abertura del atrio hasta el vértice del ventrículo derecho por el borde derecho del corazón hasta exponer la configuración interna del ventrículo derecho, seccionando la válvula atrioventricular (tricúspide) e identificar: paredes ventriculares, valvas (cúspides), músculos papilares, trabéculas carnosas y cuerdas tendinosas de los tres órdenes, trabécula septo marginal, cono arterial y cámaras ventriculares.

Paso número seis: Introducir una sonda acanalada desde el vértice del ventrículo derecho hacia el cono arterial y exponer la punta en el extremo de la arteria pulmonar, cortar sobre la sonda acanalada e identificar: cono arterial, valvas semilunares anterior, posteriores y paredes de la arteria pulmonar.

Paso número siete: Corte transversal de lateral a medial de la pared anterior del atrio izquierdo hasta el vértice de la orejuela, donde se podrá identificar: paredes atriales, septo interatrial, pliegue semilunar, agujero oval, fosita preseptal, cara axial de las cúspides atrio ventriculares, columnas carnosas de segundo y tercer orden.

Paso número ocho: Identifique el borde izquierdo y corte desde la abertura del atrio izquierdo hasta el vértice del ventrículo izquierdo cortando la válvula atrioventricular donde identificará: endocardio, miocardio, valvas (cúspides), válvula atrioventricular (mitral), músculos papilares, trabéculas carnosas y cuerdas tendinosas de los tres órdenes, cámaras ventriculares y comparar el grosor de las paredes izquierdas con las derechas.

Paso número nueve: Introducir la sonda acanalada desde el vértice del ventrículo izquierdo hasta el extremo de la arteria aorta visualizando la punta de la sonda acanalada y cortar sobre la sonda acanalada en este corte deberá de identificar: cámara superior ventricular, valvas de la válvula aortica, salida de las arterias coronarias, grosor de las paredes de la arteria aorta.

Paso número diez: Identificar el septo interatrial e interventricular.

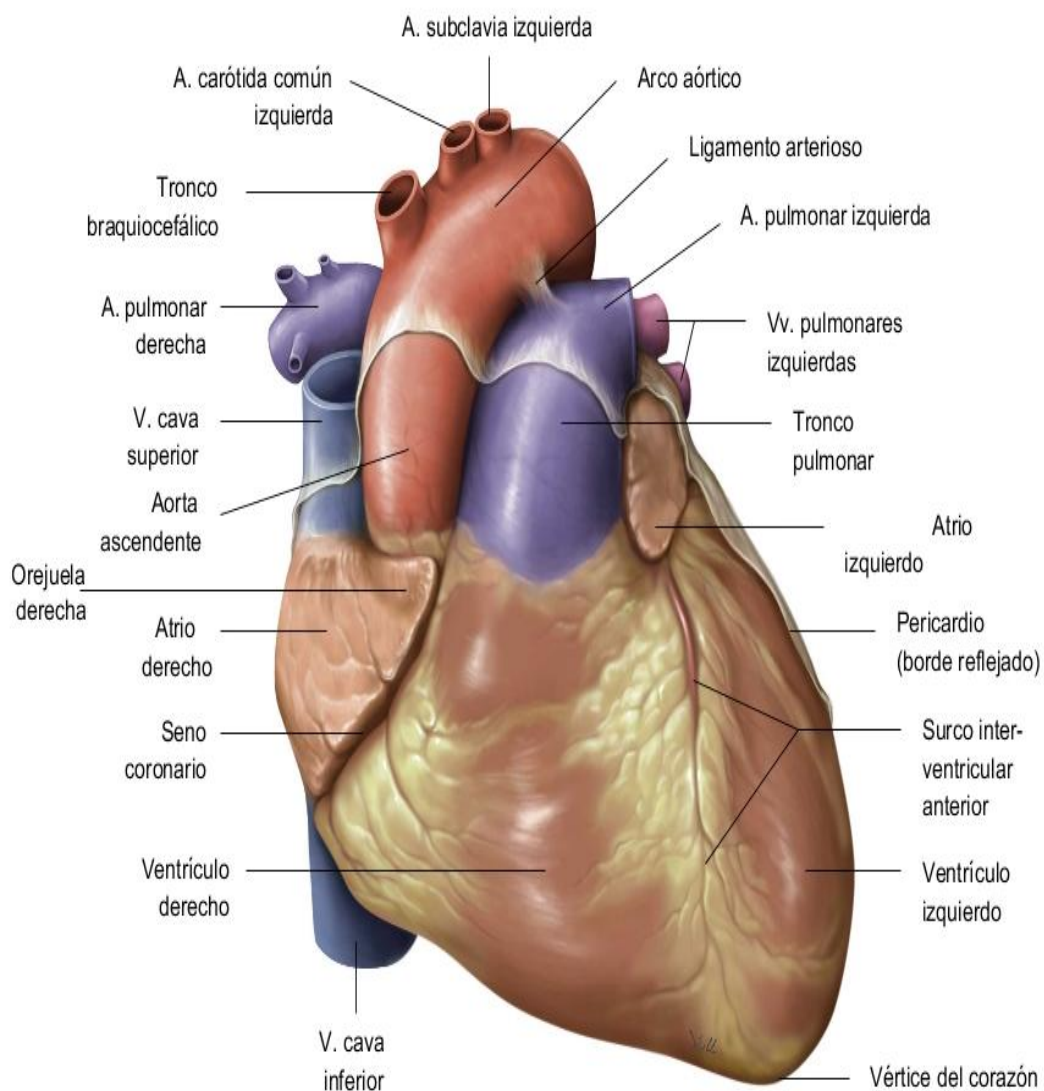
Paso número once: Cada estudiante deberá limpiar su área de trabajo, introducir el corazón disecado en una bolsa plástica y desecharlo en su casa, NO es permitido desecharlo en las instalaciones del CUM.

Los estudiantes que NO cumplan con el paso número once, serán sancionados de acuerdo a la normativa de laboratorio y de la facultad de Ciencias Médicas, congelando la zona de todo el año a los estudiantes o grupos responsables hasta que se resuelva el problema.

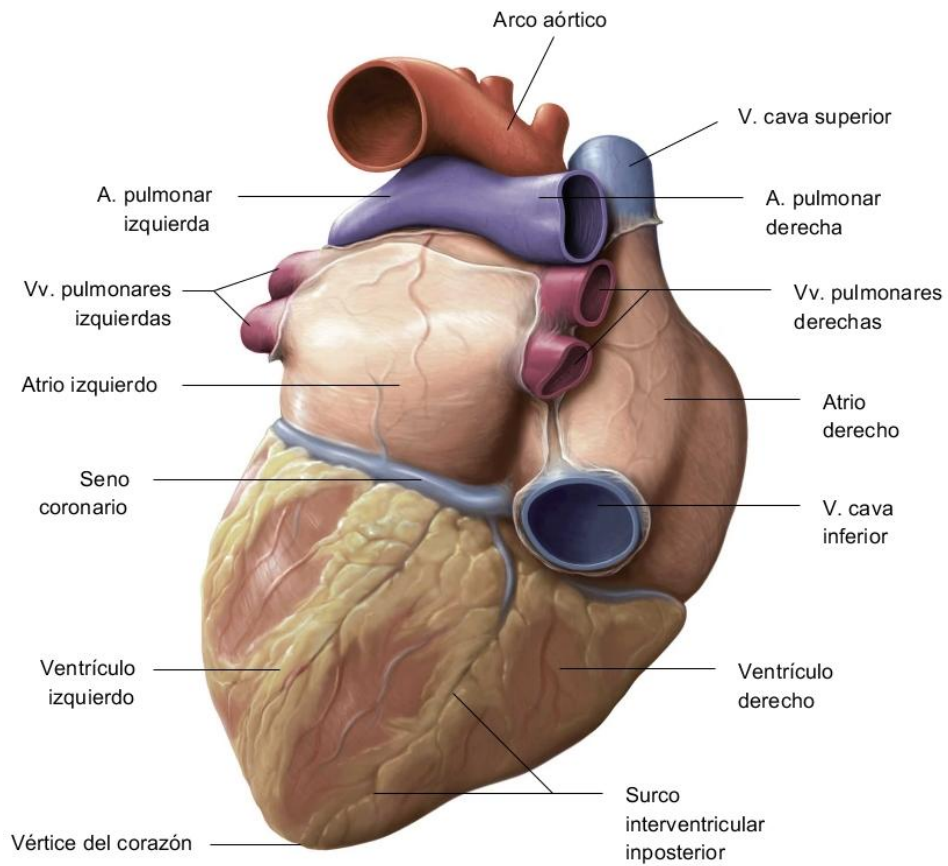
Corazón Humano

Configuración Externa

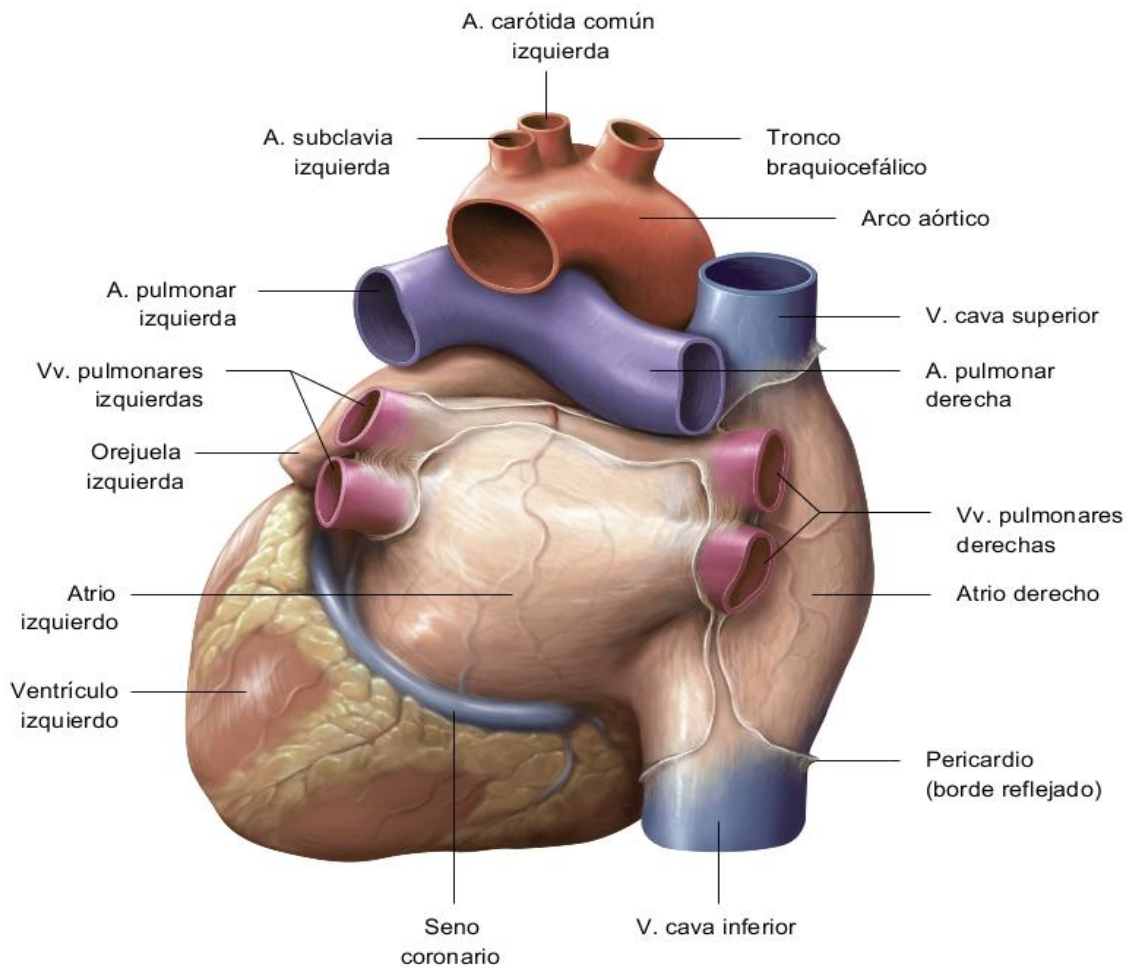
CARA ANTERIOR (ESTERNOCOSTAL)



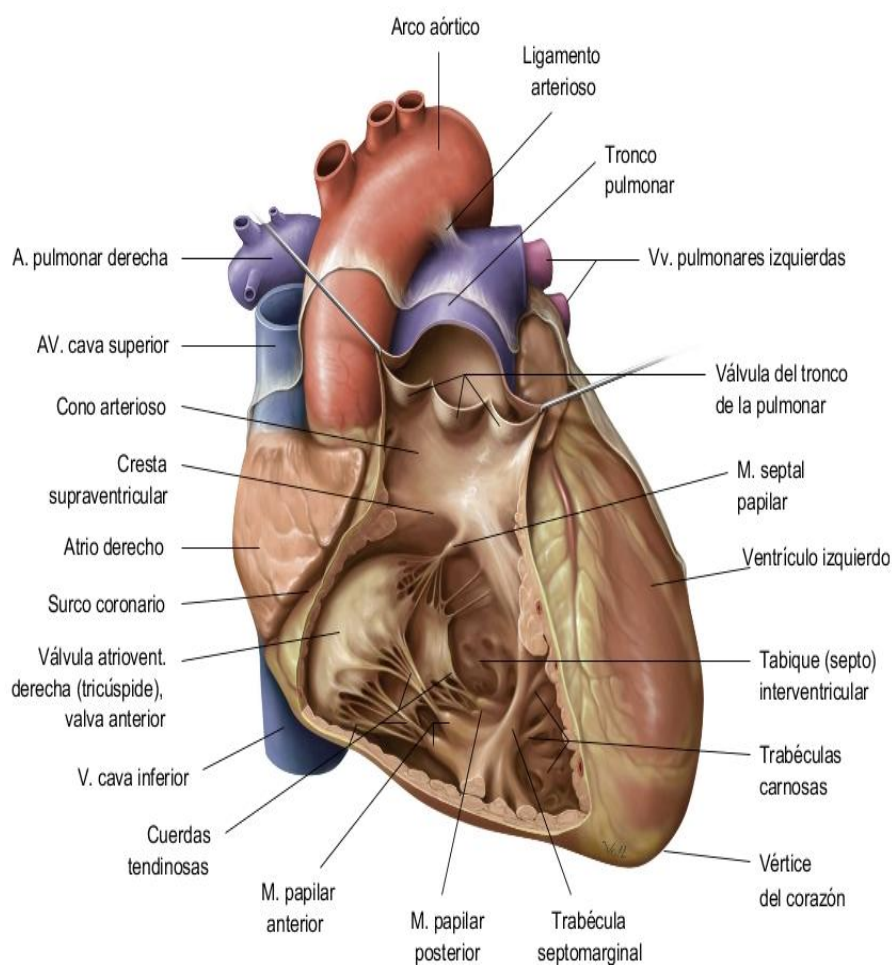
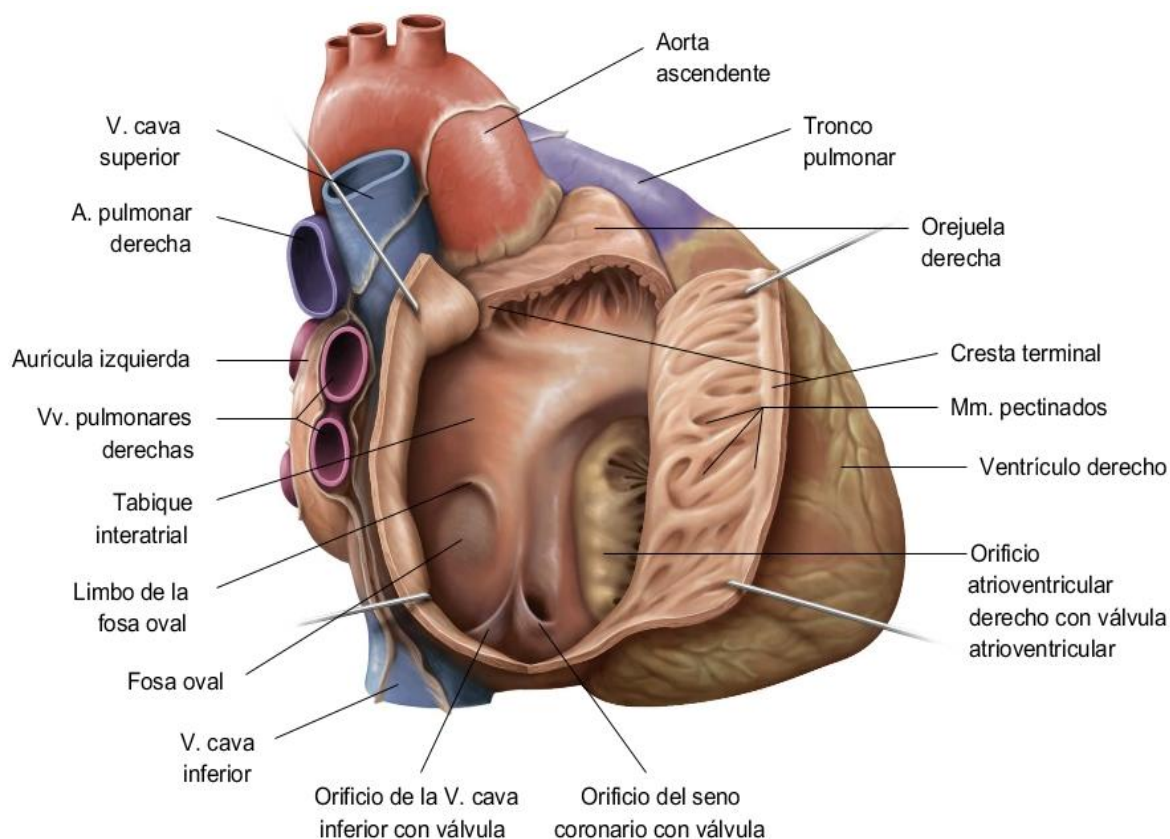
CARA INFERIOR (DIAFRAGMATICA)



CARA POSTERIOR (BASE)



CORAZÓN HUMANO DERECHO CONFIGURACIÓN INTERNA



CORAZÓN HUMANO IZQUIERDO CONFIGURACIÓN INTERNA

